

# Tüberoz Skleroz Kompleksi ve Otozomal Dominant Polikistik Böbrek Hastalığı Birlikteliği: Bir Olgu Sunumu

## *Tuberous Sclerosis Complex Mimicking Autosomal Dominant Polycystic Kidney Disease: A Case Report*

### ÖZ

Yirmi-iki yaşında, tüberoz skleroz kompleksi (TSK) tanısıyla takip edilmekte olan erkek hasta makroskopik hematüri nedeniyle başvurdu. Fizik muayenede nazolabial olukta anjiyofibromlar ve alt ekstremitelerde hipomelanotik maküller mevcuttu. Batın bilgisayarlı tomografisinde her iki böbrek boyutlarının, otozomal dominant polikistik böbrek hastalığına (ODPBH) benzer şekilde ileri derecede büyük olduğu gözlemlendi. Hematürinin kaynağının hemorajik kistler veya tespit edilememiş anjiyomiyolipomlar olabileceği düşünüldü. Takiplerde hastada son dönem böbrek yetersizliği gelişti ve kronik hemodiyaliz tedavisi başlandı.

TSK, santral sinir sistemi, akciğerler, böbrekler, kalp ve deride hamartom ve kistlerle karakterize otozomal dominant bir hastalıktır. TSK, kromozom 9q32-q34'deki TSK1 geninde veya polikistik böbrek hastalığı (PKD) 1 genine komşu kromozom 16p13'deki TSK2 geninde inaktive edici mutasyon sonucu gelişir. Hem PKD1 hem de TSC2 genini içeren büyük delesyonlar, PKD1/TSC2 komşu gen delesyon sendromuna yol açarak, bu olguda olduğu gibi hem TSK hem de ODPBH'nın klinik özelliklerini içeren bir fenotipe sebep olurlar.

**ANAHTAR SÖZCÜKLER:** Tüberoz skleroz kompleksi, Otozomal dominant polikistik böbrek hastalığı, Hematüri, Epilepsi, Anjiyofibromlar, Hipomelanotik makül

### ABSTRACT

A 22 year-old-male was admitted with macroscopic hematuria. He had a diagnosis of tuberous sclerosis complex (TSC). On physical examination, angiofibromas were observed in the nasolabial folds and hypomelanotic macules were present on the lower extremities. Abdominal computed tomography revealed that both kidneys were extremely enlarged with numerous cysts resembling autosomal dominant polycystic kidney disease (ADPKD). The hematuria was considered to be caused by hemorrhagic renal cysts or undetected angiomyolipomas. At follow-up, end-stage renal disease developed and hemodialysis was started.

TSC is an autosomal dominant disease in which hamartomas and cysts may develop in the brain, lungs, kidneys, heart and skin. TSC is caused by inactivating mutations in TSC1 on chromosome 9q32-q34 or TSC2 on chromosome 16p13, adjacent to the PKD1 gene. Large deletions involving both PKD1 and TSC2 may lead to the PKD1/TSC2 contiguous gene deletion syndrome that may cause an overlap syndrome having the clinical features of both TSC and ADPKD, as in this case.

**KEY WORDS:** Tuberous sclerosis complex, Autosomal dominant polycystic kidney disease, Hematuria, Epilepsy, Angiofibromas, Hypomelanotic macule

### GİRİŞ

Tüberoz skleroz kompleksi (TSK) otozomal dominant geçiş gösteren santral sinir sistemi, deri ve böbrekleri tutan nörokütanöz bir hastalıktır. 1880 yılında Desire-Magloire Bourneville tarafından tanımlanmıştır.

Mental retardasyon, epileptik nöbetler ve sebace adenomlar tüberosklerozun klasik klinik triadını oluşturur. Deri lezyonları adenoma sebaceum, periungal fibromlar, bağ dokusu nevusleri ve hipomelanotik maküller şeklindedir.

**Kübra AYDIN BAHAT<sup>1</sup>**  
**Abdullah ÖZKÖK<sup>1</sup>**  
**Yeşim ÖNAL<sup>1</sup>**  
**Nazlı DİZMAN<sup>1</sup>**  
**Banu ŞAHİN YILDIZ<sup>1</sup>**  
**Gülşah ŞAŞAK<sup>1</sup>**  
**Sabahat ALIŞIR<sup>1</sup>**  
**Tevfik ECDER<sup>2</sup>**  
**Ali Rıza ODABAŞ<sup>1</sup>**

- 1 İstanbul Medeniyet Üniversitesi, Göztepe Eğitim Araştırma Hastanesi, Nefroloji Bölümü, İstanbul, Türkiye
- 2 İstanbul Bilim Üniversitesi Tıp Fakültesi, Nefroloji Bilim Dalı, İstanbul, Türkiye



Geliş Tarihi : 30.06.2015

Kabul Tarihi : 08.12.2015

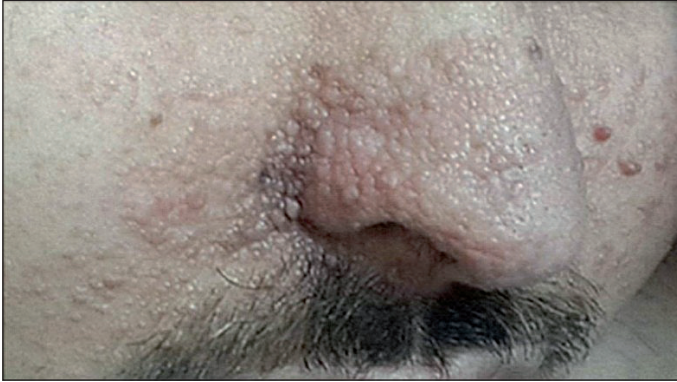Yazışma Adresi:  
**Kübra AYDIN BAHAT**  
 İstanbul Medeniyet Üniversitesi,  
 Göztepe Eğitim Araştırma Hastanesi,  
 Nefroloji Bölümü, İstanbul, Türkiye  
 Tel : +90 216 566 40 00  
 E-posta : asbkubra@gmail.com

Beyinde görülen lezyonlar sıklıkla beyaz cevher, gri cevher ve subependimal bölgede bulunan hamartomlar, tüberler ve dev hücreli astrositomlar olarak sayılabilir. Böbrek lezyonları anjiyomiyolipom, basit kistler, polikistik böbrek ve renal hücreli karsinom şeklinde olabilmektedir (1). Kanama bu lezyonların ciddi bir komplikasyonudur. Bu yazımızda, hematüri ile başvuran ODPBH fenotipine sahip bir TSK hastasını sunmayı amaçladık.

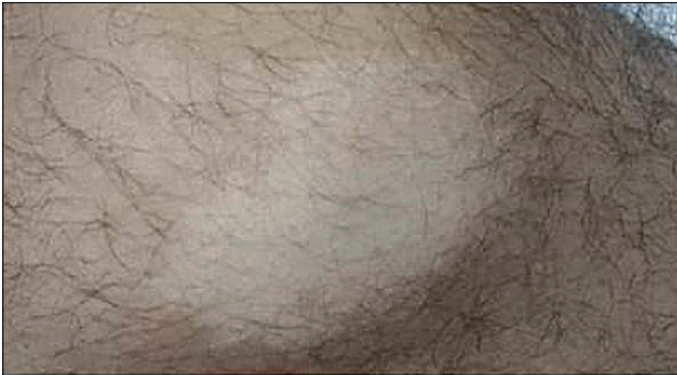### OLGU SUNUMU

TSK, otizm, epilepsi ve kronik böbrek hastalığı tanılarıyla takipli 22 yaşında erkek hasta yaklaşık bir haftadır devam eden makroskopik hematüri şikayeti ile başvurdu. Fizik muayenesinde kan basıncı 140/80 mm Hg, nabız: 75/dak, ateş: 36,6° idi. Yüzde burun çevresinde çok sayıda adenoma sebaceumla uyumlu lezyonları (Şekil 1) ve alt ekstremitelerde hipomelanotik maküler lezyonları (Şekil 2) mevcuttu. Batın distandü görünümdeydi ve palpasyonla çift taraflı inguinal bölgeye kadar uzanan kitlesel lezyonlar saptandı. Diğer sistem muayenelerinde patolojik özellik yoktu. Tam kan sayımında lökosit:17,500K/uL, Hgb: 7 g/dL, Plt:339000 K/uL, sedimentasyon:140 mm/saat, üre: 96 mg/dL, kreatinin: 6,09 mg/dL, sodyum: 144 mEq/L, potasyum: 3,3 mEq/L, kalsiyum: 7,8 mg/dl, LDH: 245 IU/L, CRP: 17 mg/dl. İdrar mikroskopisinde lökosit:33, eritrosit: 293; spot idrarda 7,8 gr/ gün proteinürisi mevcuttu. Hastanın genel biyokimyasal

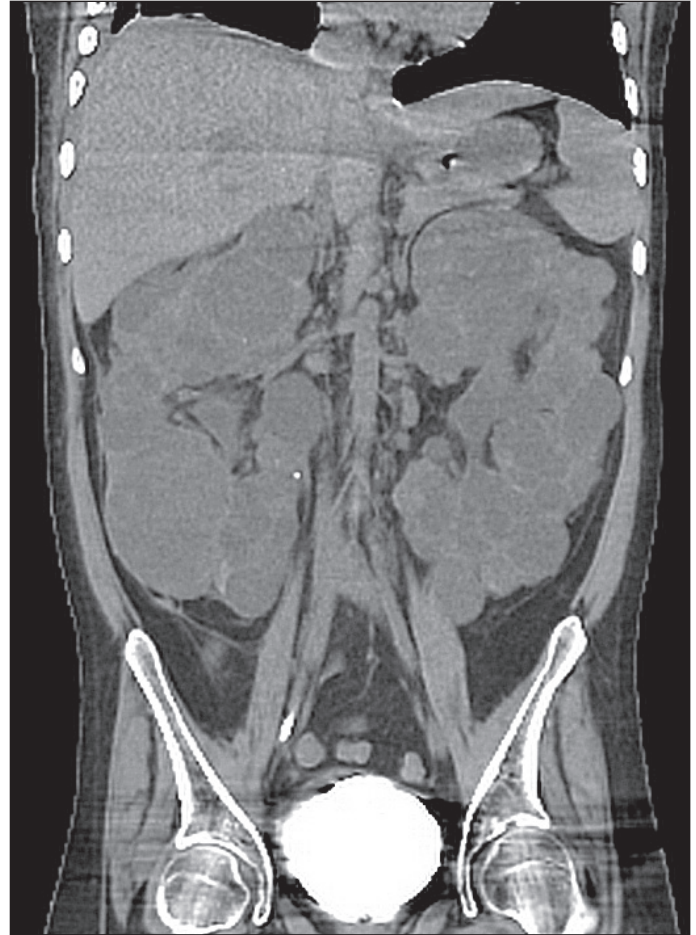
parametreleri Tablo I'de sunulmuştur. Hematüri ve batında kitlesel oluşum nedeniyle yapılan batın ultrasonografisinde böbrek boyutları ileri derecede artmış ve polikistik görünümdeydi. Batın bilgisayarlı tomografisinde ODPBH benzer şekilde her iki böbrekte multipl, bazıları hiperdens (hemorajik içerik) kistler izlenmiş olup, her iki böbrek boyutu kistlere sekonder belirgin artmıştı (Şekil 3). Hematürinin hemorajik kistlerden veya tespit edilememiş anjiyomiyolipomlardan kaynaklandığı düşünüldü. Gerekli şekilde eritrosit süspansiyonu transfüze edildi. Mesanede hematoma geliştiği için 3-yollu sonda ile mesane irrigasyonu yapıldı. Takiplerde tekrarlayan epileptik nöbetleri olan hastanın kraniyal magnetik rezonans (MR) görüntülemesinde her iki serebral hemisferde frontoparietal bölgede daha yaygın kortikal ve subkortikal düzeyde kortikal tüberler ile uyumlu yamasal intensite artımları ve her iki lateral ventrikül düzeyinde milimetrik subependimal hamartomatöz nodüller izlendi. Hastanın antiepileptik tedavisi yeniden düzenlendi. Takiplerde kreatinin değerleri yüksek seyreden hasta kronik hemodiyaliz programına alındı.



Şekil 1: Yüzde çok sayıda adenoma sebaceumla uyumlu lezyonlar.



Şekil 2: Bacakta hipomelanotik makül.



Şekil 3: Batın BT'de her iki böbrekte çok sayıda, bazıları hiperdens (hemorajik içerik) kistlere bağlı olarak böbrek boyutlarında ileri derecede artış.

**Tablo I:** Hastanın temel biyokimyasal parametreleri.

	Değerler	Referans değerler
Kreatinin (mg/dL)	6,09	(0,7-1,4)
Kalsiyum (mg/dL)	7,8	(8,5-10,5)
Fosfor (mg/dL)	5,3	(2,7-4,5)
ALP (U/L)	122	(30-135)
AST (U/L)	15	(5-42)
ALT (U/L)	10	(5-45)
LDH (U/L)	245	(0-247)
GGT (U/L)	125	(5-85)
Total bilirubin (mg/dL)	0,22	(0,2-1,0)
Total kolesterol (mg/dL)	159	(130-200)
Trigliserit (mg/dL)	164	(<150)
Total protein (g/dL)	5,4	(6,0-8,0)
Albumin (g/dL)	3,1	(3,2-5,5)
ESR (mm/h)	140	(0-20)
CRP (mg/dL)	17	(0-0,8)
Lökosit (/uL)	17500	(4000-11,000)
Hb (g/dL)	7,0	(12-18)
MCV (fL)	91	(80-100)
Trombosit (/uL)	339000	(150000-400000)
Sodyum	144	(134-145)
Potasyum	3,4	(3,5-5,1)
Üre	96	(19-44)

**Hb:** Hemoglobin, **MCV:** Mean corpuscular volume, **ALP:** Alkalen fosfat, **AST:** Aspartat aminotransferaz, **ALT:** Alanin aminotransferaz, **LDH:** Laktat dehidrogenaz, **GGT:** Gamma glutamil transferaz, **ESH:** Eritrosit sedimentasyon hızı, **CRP:** C-reaktif protein.

## TARTIŞMA

TSK, otozomal dominant geçiş gösteren ve prevalansı 3-10/100.000 olan nörokütanöz bir sendromdur. Deri lezyonları adenoma sebaceum, hipopigmente maküller ve periungual fibromlar şeklide olup bizim hastamızda da burun etrafında adenoma sebaceum ile uyumlu lezyonlar ve alt ekstremitede hipopigmente makülleri mevcuttu (2). Santral sinir sistemi tutulumunda kortikal tüberler, subependimal nodüller ve astrositomlar görülebilir. Epilepsi en sık karşılaşılan nörolojik bulgu olup erken karşılaşırsa bilişsel fonksiyonlar açısından kötü prognoz göstergesidir. Bizim hastamızda da çocukluk çağında başlayan epilepsi öyküsü ve servisimizde çekilen

beyin MR'da kortikal tüberler ve subependimal hamartomatöz nodüler lezyonlar vardı. TSK'lı hastalarda böbrek tutulumu, anjiyomiyolipom (%70-80), renal kistler (%20) veya çok nadiren renal hücreli karsinom şeklindedir (3). Hastamızın batın USG ve BT'de anjiyomiyolipom veya renal hücreli karsinom ile uyumlu bulgu tespit edilmedi ancak, ODPBH'na benzer kistik oluşumlar mevcuttu. Hastanın genel durumunun iyi olmaması ve hasta yakınlarının kabul etmemesi nedeniyle ileri tetkik yapılmadı.

TSK, TSC1 ve TSC2 tümör süpresör genlerinde meydana gelen mutasyonlar sonucu gelişir (4). TSC1 geninde spontan mutasyon oranı düşük olup hastalık yavaş seyirlidir. TSC2 genindeki mutasyonlar için spontan mutasyon oranı %65-75'tir. TSC2 geni PKD1 geninde sadece 48 baz çifti uzaktadır. TSC2 ve PKD1 genlerini birlikte içeren büyük delesyonlar PKD/TSC (PKDTS) komşu gen delesyon sendromuna yol açar (5). Bu sendrom, TSK'lı hastalarda erken başlangıçlı, ağır seyreden bir ODPBH fenotipine yol açar. Bizim hastamızın da kliniği, ODPBH ile uyumlu olup çocuk yaşlarda başlayan epileptik nöbetlerinin olası otizmin eşlik etmesi nedeniyle klinik olarak daha ağır seyirle ilişkilendirilen PKD/TSC bitişik gen delesyon sendromu olabileceği düşünüldü. Ancak laboratuvarımızda çalışılmadığından genetik inceleme yapılmadı.

Sonuç olarak, polikistik böbreklerle kliniğe başvuran olgularda, uygun aile hikayesi ve klinik bulgular ışığında "PKD/TSC komşu gen delesyon sendromu" akıldaki tutulmalıdır.

## KAYNAKLAR

1. Winterkorn EB, Daouk GH, Anupindi S, Thiele EA: Tuberous sclerosis complex and renal angiomyolipoma: Case report and review of the literature. *Pediatr Nephrol* 2006;21:1189-1193
2. Osborne JP, Fryer A, Webb D: Epidemiology of tuberous sclerosis. *Ann N Y Acad Sci* 1991;615:125-127
3. Stillwell TJ, Gomez MR, Kelalis PP: Renal lesions in tuberous sclerosis. *J Urol* 1987;138:477-481
4. Cheadle JP, Reeve MP, Sampson JR, Kwiatkowski DJ: Molecular genetic advances in tuberous sclerosis. *Hum Genet* 2000;107:97-114
5. Consugar MB, Wong WC, Lundquist PA, Rossetti S, Kubly VJ, Walker DL, Rangel LJ, Aspinwall R, Niaudet WP, Ozen S, David A, Velinov M, Bergstralh EJ, Bae KT, Chapman AB, Guay-Woodford LM, Grantham JJ, Torres VE, Sampson JR, Dawson BD, Harris PC; CRISP Consortium: Characterization of large rearrangements in autosomal dominant polycystic kidney disease and the PKD1/TSC2 contiguous gene syndrome. *Kidney Int* 2008;74:1468-1479